

SPLIT CREST DI UNA CRESTA MOLTO SOTTILE CON IL MAGNETIC MALLETT

Dott. Marco Csonka



*Laureato in Odontoiatria nel 1994, specializzato in Chirurgia Orale ed Implantologia Endossea presso la New York University nel 1997.
Perfezionato in tecniche chirurgiche implantari avanzate presso la U-Conn University (USA).
Membro attivo della North American Association of Oral and Maxillo-Facial Implants.
Autore di numerose pubblicazioni scientifiche e coordinatore per l'Europa del Comitato di studi clinici sui fattori di crescita ossea in Implantologia.*

La presenza di una cresta moderatamente sottile nel settore della premaxilla, pur consentendo l'inserzione di impianti sottili e/o molto inclinati, certamente pregiudica il risultato estetico finale della riabilitazione implantoprotesica consigliando quindi procedure di chirurgia rigenerativa. Se invece la cresta è molto sottile (< 3 mm), l'inserzione implantare risulta impossibile senza il ricorso a chirurgie rigenerative. Le diverse tecniche chirurgiche a disposizione dell'implantologo per aumentare lo spessore di creste sottili sono essenzialmente tre:

- Innesto a blocco a fissaggio vestibolare
- GBR con membrane non riassorbibili o con mesh in titanio
- Split Crest

La nostra scelta terapeutica, ogniqualvolta sia possibile, ricade sulla tecnica di Split Crest, che secondo la nostra esperienza presenta rispetto alle tecniche alternative i seguenti vantaggi:

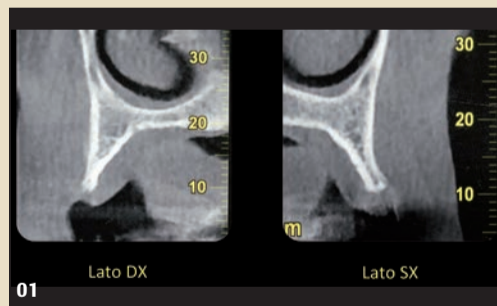
- Nessun prelievo osseo necessario (riduzione di morbilità postoperatoria);
- Guarigione ossea molto predicibile poiché il volume da rigenerare viene a trovarsi tra due pareti ossee vitali;
- Miglioramento della quantità e della qualità della gengiva cheratinizzata perimplantare;
- Possibilità di inserire contestualmente gli impianti (riduzione del numero di interventi e dei tempi totali).

Lo Split Crest di creste particolarmente sottili è da sempre un match difficile anche per il chirurgo esperto, specialmente utilizzando il classico strumentario (martello e scalpelli).

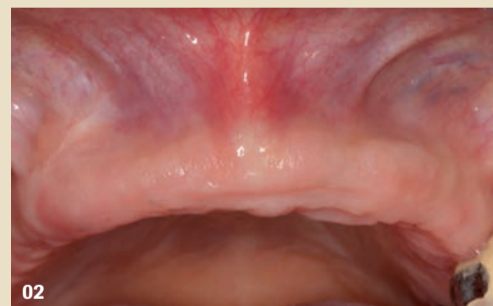L'avvento del Magnetic Mallet ha indubbiamente reso l'intervento di Split Crest più semplice, veloce e molto più preciso. Infatti, tra gli innumerevoli vantaggi clinici di questo strumento, per l'intervento di Split Crest risulta decisivo il grande controllo bimanuale degli inserti a lama e degli osteotomi, impensabile con la tecnica standard con il martello. La precisione di taglio raggiungibile con questo strumento rappresenta a nostro avviso un grande aiuto per il chirurgo meno esperto di Split e offre una notevole marcia in più per il chirurgo esperto.

Con la ricca documentazione fotografica che accompagna questo case report relativo ad una cresta molto sottile, speriamo di riuscire a trasmettere il nostro protocollo di Split Crest, utilizzato con successo da molti anni in numerosi casi clinici più o meno complessi.

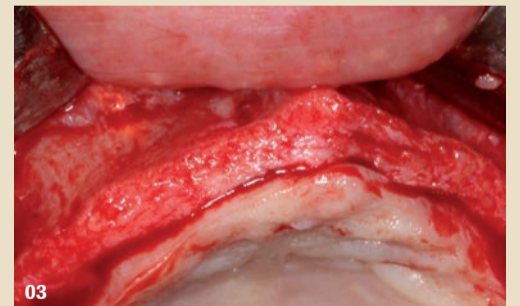
Con un prossimo articolo ci riserviamo di trattare le controindicazioni allo Split Crest (creste interamente di osso corticale, creste più sottili di 2.5 mm, creste di grado IV), le tecniche alternative per questi casi e la gestione delle complicanze intraoperatorie (Tecnica Rescue in caso di frattura della corticale vestibolare).



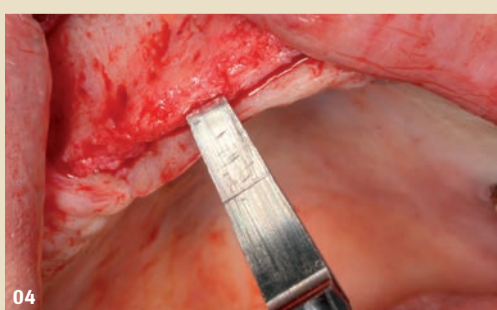01 T.C. preoperatoria del caso in esame. La cresta appare molto sottile (2.4-2.7 mm) sia a destra che a sinistra



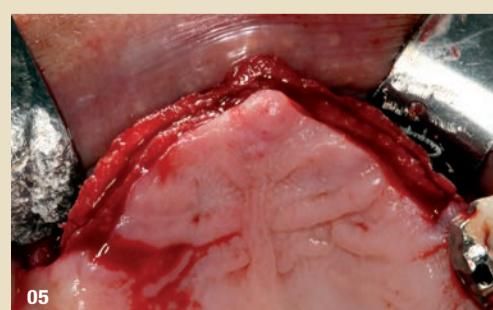
02 Figura preoperatoria della premaxilla da Splittare



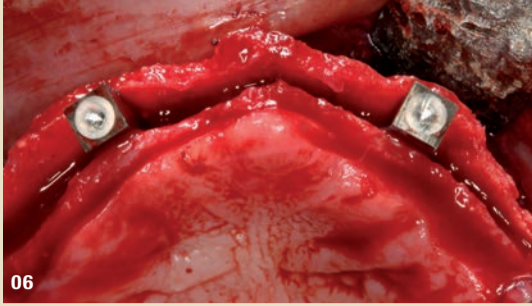
03 La cresta scheletrizzata mostra il suo grado di atrofia. Nel caso di creste più sottili di 3 mm, in accordo con molta letteratura internazionale, preferiamo un accesso a spessore totale unito alla protezione finale della cresta splittata con una membrana da GBR



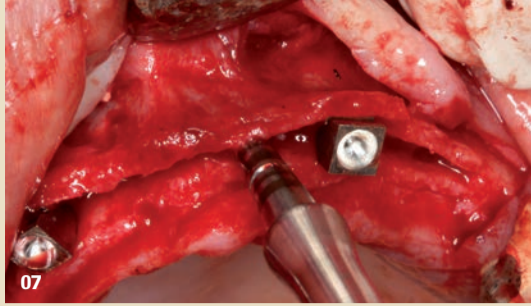
04 La lama sottile del Magnetic Mallet, sfruttando la stabilizzazione bimanuale sull'inserto e la più bassa potenza di taglio, disegna con precisione la linea osteotomica crestale



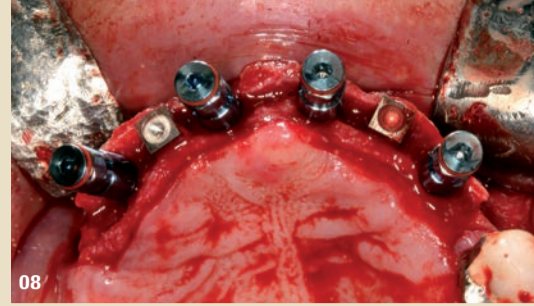
05 La prima linea osteotomica crestale viene completata da due osteotomie di rilascio vestibolari



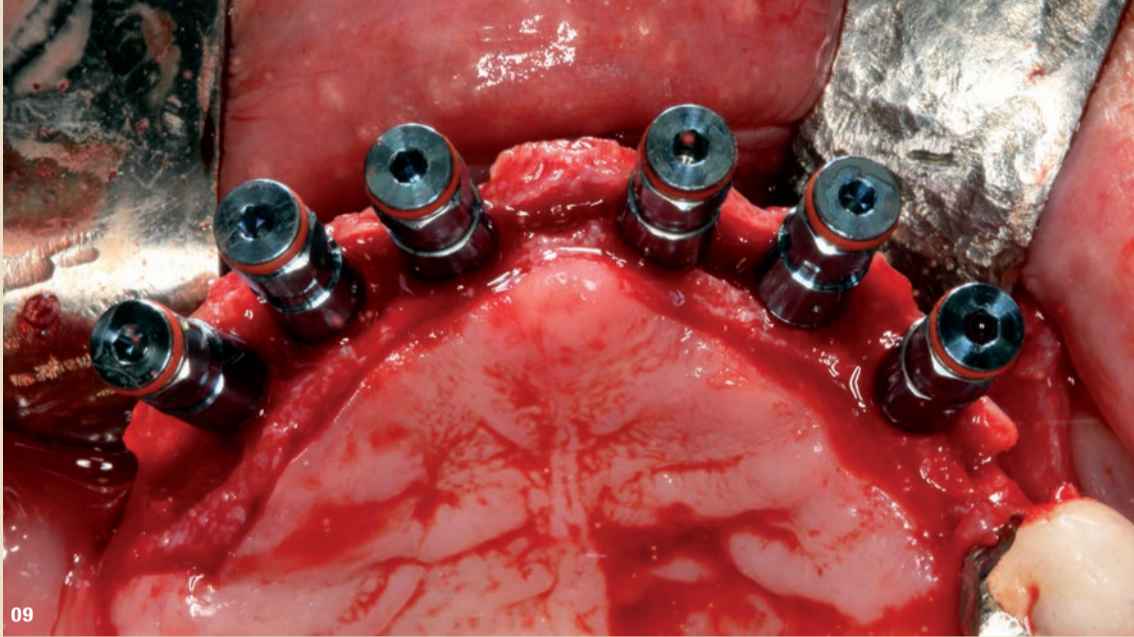
06
Approfondite le osteotomie alla lunghezza di lavoro stabilita con il Dentascan, si allarga il solco osteotomico con la lama più spessa del Magnetic Mallet. Quindi, si inseriscono i cunei in titanio che manterranno la cresta splittata durante tutte le fasi successive



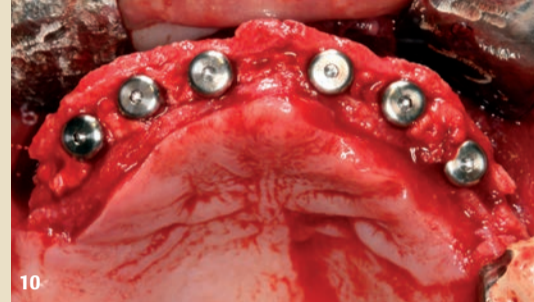
07
Con gli inserti osteotomi del Magnetic Mallet si preparano i siti per gli impianti; in questa fase è fondamentale seguire l'asse della corticale palatina intatta e non quello della corticale vestibolare splittata, al fine di evitare inclinazioni antiestetiche degli impianti



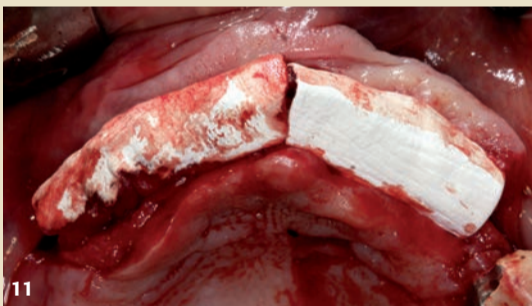08
I primi 4 impianti inseriti con i cunei ancora in situ. Utilizzando l'inserto inseritore del Magnetic Mallet è possibile battere gli impianti inserendoli a pressione per oltre i tre quarti della loro lunghezza; questa manovra aumenta la stabilità implantare finale e riduce il rischio di rovinare la corticale vestibolare durante le manovre di avvitarlo delle spire.



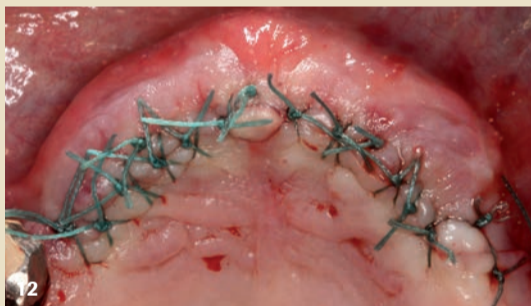09
Al posto dei due cunei vengono inseriti ulteriori due impianti



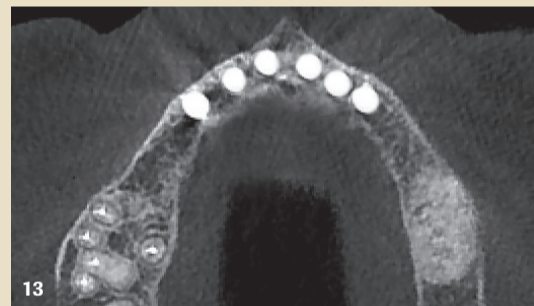
10
Del biomateriale in granuli (Sint Life) viene zeppato nella parte più profonda del solco osteotomico al fine di allontanare la cresta splittata dalle spire vestibolari degli impianti. Questa semplice manovra, secondo la nostra esperienza, diminuisce di molto il riassorbimento postoperatorio della corticale vestibolare eliminando il dannoso stimolo al riassorbimento osseo dovuto alla residua memoria elastica della cresta splittata contro le spire degli impianti. La parte restante del solco osteotomico viene riempita con collagene al fine di stabilizzare il coagulo



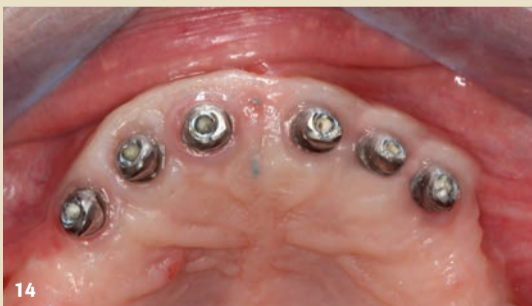11
Due membrane lentamente riassorbibili da GBR vengono posizionate a protezione della corticale vestibolare; questa manovra appare fondamentale nel prevenire il riassorbimento postoperatorio, specialmente nei casi di corticale vestibolare molto sottile (circa 1.2 mm nel caso in esame).



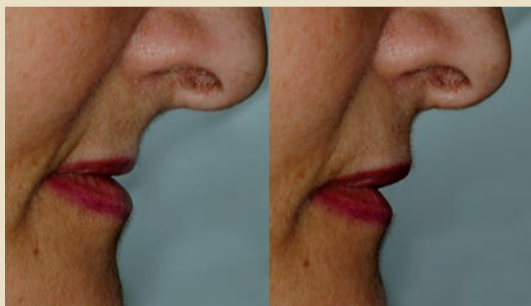12
Con l'opportuna passivazione dei lembi, si ricerca una chiusura passiva ed ermetica con la tecnica delle suture per piani. A fine intervento, la cresta appare assolutamente diversa da quella preoperatoria in fig. 2



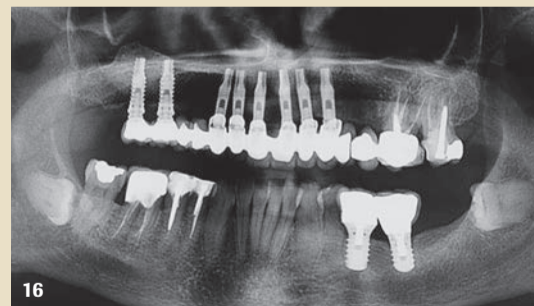13
T.C. dopo 5 mesi. La guarigione ossea interimplantare appare ottimale e la corticale vestibolare ben guarita nella sua nuova posizione splittata. Sul lato dx si apprezza anche la maturazione del Sinus Lift eseguito con osso autologo e Sint Life



14
L'architettura della cresta dopo 6 mesi di funzionalizzazione con i provvisori Simple



15a 15b
Profilo preoperatorio della paziente (15a). Il grave riassorbimento centripeto della premaxilla riduce il sostegno osseo del labbro superiore; di conseguenza appaiono squilibrati e poco gradevoli i rapporti dimensionali tra il labbro superiore, il naso ed il labbro inferiore. Profilo postoperatorio (15b). Il nuovo diametro della premaxilla ottenuto con lo split crest offre un corretto sostegno al labbro superiore, che adesso appare ben armonizzato con il resto del volto



16
OPT a 12 mesi



Il video di questo intervento è visionabile su YouTube cercando il canale a nome Csonka Marco